

Peter Habermeyer
Thomas Ebert
Markus Kessler

Traumatische Erstluxation der Schulter

Stufenkonzept der Erstversorgung

Das Ergebnis einer primär-traumatischen vorderen Schulterluxation wird sowohl von extrinsischen als auch von intrinsischen Prognosefaktoren bestimmt. Die Erstbehandlung beschränkt sich daher nicht nur auf die Reposition und Retention des Gelenks, sondern muss entsprechend der Prognosefaktoren einem definitiven, individuellen Therapieplan unterliegen. Die verhakte Instabilität sowie ein begleitender Gefäßschaden stellen eine Notfallindikation zur operativen Sofortversorgung dar. Die nicht retinierbare Luxation, der knöchernen Bankart-Bruch, begleitende dislozierte Tuberculum-majus-Frakturen sowie die Abrissverletzung der Subscapularissehne sind absolute Indikationen zur operativen The-

rapie. Eine empfohlene Primärstabilisierung beim jungen Patient mit hohem Funktionsanspruch setzt definierte Verletzungsmuster voraus. Postprimäre Stabilisierungen sind indiziert bei insuffizienter konservativer Behandlung, die zu persistierender Subluxation mit pathologischen Instabilitätstests sowie persistierender subjektiver Instabilität führt. Begleitende Rotatorenmanschettenrupturen, wie sie besonders im Alter über 40 Jahren auftreten, sind beim aktiven Patienten mit Funktionsanspruch operativ zu versorgen.

ZUSAMMENFASSUNG
Schlüsselwörter: Traumatische vordere Schultererstluxation, pathologischer Befund, abgestuftes Therapiekonzept

Primary Traumatic Anterior Shoulder Dislocation

There are extrinsic and intrinsic factors which determine the outcome of the primary traumatic anterior shoulder dislocation. The orthopedic surgeon treating the patient at the time of injury needs to design a concise treatment protocol for the patient based on the assessment of the extrinsic and intrinsic factors. An unreducible shoulder dislocation or associated vascular injury requires emergent intervention. Absolute indications for surgical treatment include: persistent dislocation, bony Bankart lesion, a grossly displaced

greater tuberosity fracture, and rupture of the subscapularis tendon. Decision for surgical stabilization of primary anterior traumatic dislocation is based on strict criterias. Post primary stabilization is indicated for persistent subluxation, subjective instability or demonstrated pathologic instability tests. Rotator cuff tears due to traumatic dislocation in the elderly population require surgical repair.

SUMMARY
Key words: Primary traumatic anterior shoulder dislocation, pathologic finding, early operative treatment

Die traumatische Schulterluxation ist definiert als repositionspflichtiges traumatisches Ereignis bei komplettem und permanentem Kontaktverlust zwischen den artikulierenden Gelenkflächen (11, 14).

Transferiert man die Ergebnisse von internationalen Studien auf die Bevölkerung der Bundesrepublik Deutschland, so ergeben Hochrechnungen Morbiditätsziffern bis zu 339 200 Fällen pro Jahr. Der korrelierte enorme volkswirtschaftliche Schaden kann nur schwer quantifiziert werden. Diese Arbeit soll basierend auf gesicherten Erkenntnissen ein Stufenkonzept zur systematischen Behandlung einer traumatischen Schulterluxation vermitteln.

Klassifikation von Unfall und Folgeschäden

Es muss für ein adäquates Therapiekonzept zwischen atraumatischer und traumatischer Instabilität sowie zwischen Instabilität und Hyperlaxität unterschieden werden (2, 5). Direkte oder durch Hebelmechanismen indirekt wirkende Kräfte verursachen eine Schädigung des Labrum glenoidale (Grafiken/Abbildungen 1 und 2), des inferioren glenohumeralen Ligamentes (IGHL) oder fakultative der Rotatorenmanschette. Besonders bei Patienten über 35 Jahren entstehen durch das Anschlagphänomen gehäuft Frakturen des Tuberculum majus und Rotatorenmanschetten-Läsionen (8). Bei traumatischen Erstluxationen fanden wir bei Patienten unter 32 Jahren Partialrupturen in 17 Prozent der Fälle wogegen dies jedoch in 25 Prozent bei Patienten zwischen 32 und 40 Jahren diagnostiziert

wurde (1). Besondere Beachtung kommt der Ruptur der Subscapularissehne zu, da sie der wichtigste ventrale dynamische Stabilisator ist und schon beim jüngeren Patienten auftreten kann. Ein posterolateraler Humeruskopfddefekt (Hill-Sachs-Defekt) entsteht, wenn bei der Erstluxation der vordere untere Pfannenrand in die posterolaterale Humerusgelenkfläche impaktiert wird. Arthroskopisch lässt sich diese Pathologie bei unter 32-Jährigen in 85 Prozent, bei über 32-Jährigen in 67 Prozent der Fälle ausmachen (1). Bei Vorliegen einer gleichzeitigen Rotatorenmanschettenruptur kann die Nervus-axillaris-Läsion leicht übersehen werden, welche jedoch in 5 bis 14 Prozent der Fälle auftritt (14). Die Zeiten bis zur völligen Remission betragen zwischen 18 bis 24 Monate. Nervus-axillaris-Paresen betreffen häufiger das höhere Alter, wobei komplett irreversible Läsionen nur selten auftreten.

Schulter- und Ellbogenchirurgie (Direktor: Prof. Dr. med. Peter Habermeyer), ATOS-Klinik, Heidelberg

Prognosefaktoren für eine Reluxation

Der Heilungsverlauf einer primär traumatischen anterioren Schulterluxation wird von extrinsischen und intrinsischen Faktoren bestimmt. Extrinsische Prognosefaktoren bezeichnen wir als Einflussgrößen, welche extraartikulär liegen und sich von den intraartikulären anatomisch-pathologischen Einflussgrößen (intrinsisch) unterscheiden.

Extrinsische Prognosefaktoren

Ein entscheidender protektiver Einflussfaktor auf das Rezidivrisiko ist das zunehmende Lebensalter des Patienten (*Tabelle 1*). Je jünger das Alter des Patienten zum Zeitpunkt des primären Luxationsereignisses, desto prognostisch ungünstiger ist es zu bewerten. Sportliche Aktivität erhöht das Rezidivrisiko bis zu 92 Prozent. Darüber hinaus weisen männliche Kollektive ein zwei- bis viermal (10) höheres Rezidivrisiko auf als weibliche. Über den Erfolg einer immobilisierenden Behandlung gibt es in der Literatur widersprüchliche Angaben. Der Behandlungserfolg einer nach Immobilisation eingeleiteten Physiotherapie hängt von der Instabilitätsform ab. So konnte gezeigt werden, dass bei der atraumatischen Instabilität durch eine gezielte Physiotherapie in über 80 Prozent gute Ergebnisse erzielt werden konnten, während bei der traumatischen Instabilität durch Krankengymnastik ein Erfolg nur in 16 Prozent zu erzielen war. Die Händigkeit hat auf das Rezidivrisiko keinen Einfluss.

Intrinsische Prognosefaktoren

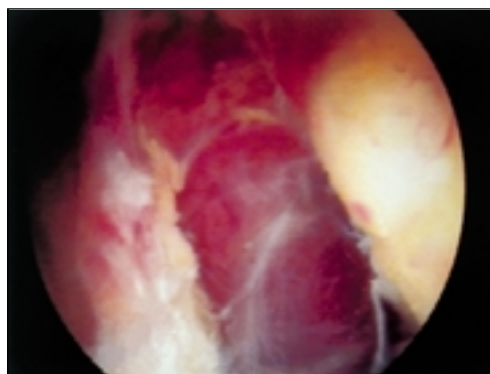
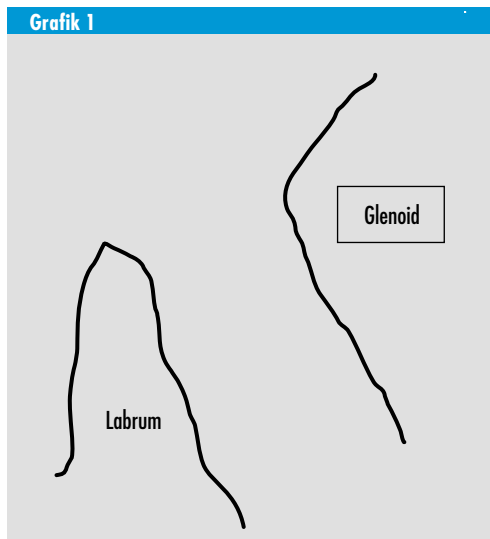
Intrinsische Prognosefaktoren wie der intra- und periartikuläre Gelenkschaden beim Erstereignis bestimmen das Rezidivrisiko. Nach unfallbedingter Erstluxation kommt es zwischen 80 und 100 Prozent zum Labrumabriss (1), der nicht a priori als prognostisch ungünstig eingestuft werden kann.

Die kapsulolabrale Ablösung des inferioren glenohumeralen Ligamentes (IGHL) ist mit steigender Luxationszahl im zunehmenden Maße zu beobachten (3) und kann als kausale pathologische Läsion für das Rezidiv aufgefasst werden. Wurde früher der posterolaterale Humeruskopfddefekt als rezidivrelevanter Prognosefaktor erachtet und entsprechend operativ versorgt (15), so wurde diese Meinung durch arthroskopische Untersuchungen relati-

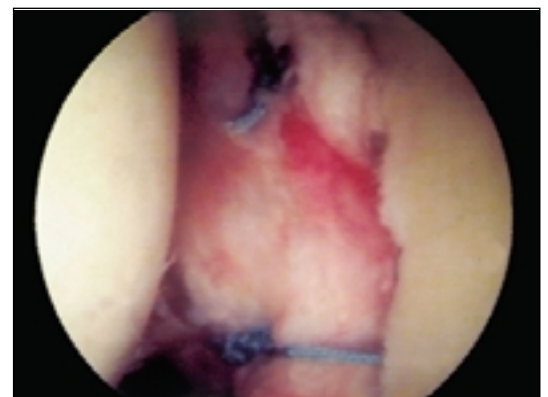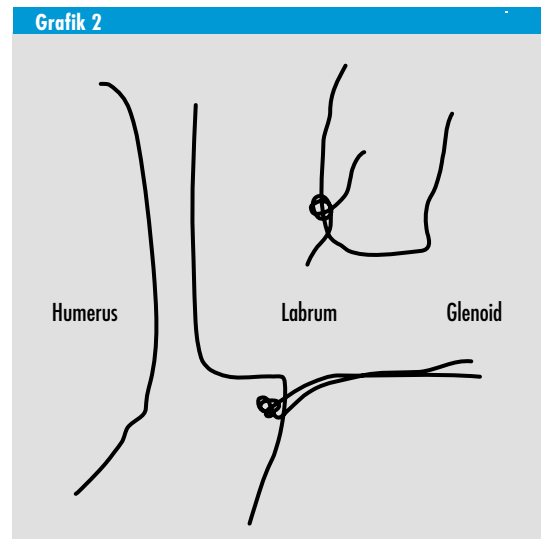
viert (1). Auch eine instabilitätsassoziierte Arthroseentwicklung ist mit diesem Defekt nicht korreliert (13). Das Risiko zur Ausbildung einer luxationsbedingten Arthrose steigt nicht mit der Anzahl der Rezidive. Die begleitende Fraktur des Tuberculum majus hat einen günstigen prognostischen Einfluss auf eine Rezidivluxation (9) ist jedoch mit einem höheren Lebensalter vergesellschaftet, was die mit 0,5 bis drei Prozent niedrige Rezidivquote erklärt.

Behandlungsergebnisse

Die Reluxationsrate nach konservativer Versorgung der Erstluxation liegen bis zum 30. Lebensjahr wenig über der 50-Prozent-Grenze (5) und nimmt ab dem 30. Lebensjahr deutlich auf Werte zwischen 20 und 30 Prozent ab. Im Falle einer so-



Grafik/Abbildung 1: Intraoperativer Aspekt: Abriss der ligamentären Strukturen einschließlich des Labrums vom knöchernen Glenoid



Grafik/Abbildung 2: Zustand nach arthroskopischer Refixation des abgerissenen Labrums am Glenoid

Tabelle 1

Rezidivrate in Abhängigkeit vom Alter des Patienten bei der traumatischen vorderen Schultererstluxation

Alter (Jahre)	Rezidivrate (%)	Autor
< 20	95	Mc Laughlin (9)
< 22	55	Hovellius (4)
< 30	48	Hovellius (4)
< 40	12	Hovellius (4)

fortigen Stabilisierung nach traumatischer Erstluxation wurde für das arthroskopisch stabilisierte Kollektiv eine Rezidivrate von zwölf Prozent und bei offen operativ behandelten Patienten von drei Prozent festgestellt (5).

Die Rezidivquote alleine rechtfertigt somit nicht a priori eine primäre Indikation zur operativen Erstversorgung vielmehr sollte eine sehr präzise Selektion von Hochrisikopatienten die Operationsindikation nach Erstluxation auf das notwendige Maß beschränken.

Behandlungsstrategie

Die Schultererstluxation erfordert eine sofortige Therapie, selbst im präklinischen Bereich ist auch ohne apparative Diagnostik eine notfallmäßige Reposition der Schulter durch Helfer indiziert. Eine über Stunden bestehende Luxationsstellung erhöht den Weichteilschaden und korreliert mit vermehrten Axillarisschädigungen.

Untersuchung und Erstversorgung

Die zentrale Frage lautet in wie weit tatsächlich ein adäquat traumatisches Ereignis vorliegt oder ob eine zugrunde liegende konstitutionelle Laxität die Luxation begünstigt hat. Unfallschwere, Luxationsrichtung, Luxationsmechanismus und vorausgegangene Luxations- oder Subluxationsepisoden müssen genau eruiert werden. Selbständiges Reponieren der Schulter durch den Patienten oder nahezu müheloses Einrenken durch

den Arzt spricht gegen die traumatische Komponente einer Erstluxation, sondern ist hinweisend auf eine Gelenklaxität. Bei der klinischen Versorgung erfolgt vor und nach der geschlossenen Reposition obligat die Röntgenstandardaufnahme im anterior-posteriorem Strahlengang sowie die tangentielle Y-Aufnahme, um zuverlässig den Frakturausschluss und die Feststellung der Luxationsrichtung zu treffen. Die Reposition selbst erfolgt in Analgosedierung.

Bei schmerzhaftem Repositionsmanöver empfiehlt sich die intraartikuläre und subakromiale Injektion von 0,5-prozentigem Lidocain von dorsal. Gelingt die Reposition nach ein bis zwei Versuchen jedoch nicht, muss eine Kurznarkose eingeleitet werden. Modernere schonende Repositionsverfahren (7) werden der weichteiltraumatisierenden Methode nach Hippokrates vorgezogen.

Die Kontrolle der Sensorik und Durchblutung sowie eine isometri-

sche Überprüfung der motorischen Deltoideusfunktion sollte anschließend durchgeführt werden. Die gefürchtete hintere Schulterluxation muss bei der Untersuchung nach Anfertigen der Röntgenbilder obligat klinisch ausgeschlossen werden. Die Feststellung einer etwaigen begleitenden Hyperlaxität erfolgt an der Gegenschulter, da vor allem beidseitige Luxationsepisoden auf eine Hyperlaxität hinweisen.

Beim pathologischen Schubladentest vermisst der Untersucher ein stabiles Endgefühl und es lässt sich der Kopf aus der Pfanne drücken und subluxieren. Vermehrte Verschieblichkeit von mehr als ein Zentimeter gilt als Hyperlaxitätskriterium. Der Sulcus-Test überprüft die inferiore Hyperlaxität, indem durch Zug am Arm nach unten in Neutralstellung ein Sulcus unterhalb des Acromions ausgelöst wird.

Weiterführende apparative Diagnostik

Im Stadium der Erstversorgung sind radiologische Spezialprojektionen nicht sofort durchführbar, daher beschränkt sich die Röntgendiagnostik beim jungen Patienten auf

Tabelle 2

Differenzialindikationen zur operativen Stabilisierung der vorderen traumatischen Schultererstluxation

Notfallindikation	verhakte Instabilität begleitender Gefäßschaden
absolute Indikation	nicht retinierbare Luxation knöcherner Bankart-Fraktur dislozierte Tuberculum-majus-Fraktur Subscapularis-Ruptur
empfohlene Primärstabilisierung	adäquates Trauma Fremdreposition unidirektionale Instabilität ohne Laxität (Typ II nach Gerber) Hill-Sachs-Defekt < 26 Jahre hohe Sportaktivität gute Compliance Luxatio Erecta (Sonderform)
postprimäre Stabilisierung	persistierende Subluxation persistierende subjektive Instabilität pathologische Instabilitätstests
frühe Rekonstruktion	Rotatorenmanschettenruptur

die oben erwähnten Röntgentechniken. Die CT- oder NMR-Untersuchung ist nicht generell angezeigt, auch nicht beim obligat auftretenden posterolateralen Humeruskopfdefekt (8).

Kann bei Patienten unter 30 Jahren nicht zwischen traumatischer Instabilität oder Instabilität mit begleitender Laxität unterschieden werden, ist die Indikation zum Doppelkontrast-Arthro-CT oder zur Doppelkontrast-Arthro-MRI-Untersuchung gegeben. Beim Patienten über 40 Jahre hingegen sollte man die MRI-Untersuchung immer durchführen, wenn der sonographische Verdacht auf eine Rotatorenmanschettenläsion besteht. Bei Verdacht auf eine Axillarisparese erfolgt die elektromyographische Abklärung durch den Neurologen.

Weiterbehandlung

Nach durchgeführter Reposition erfolgt für ein bis zwei Wochen die Ruhigstellung der Schulter im Gilchristverband. Eine längerfristige Ruhigstellung von drei Wochen und darüber weist keine besseren Ergebnisse auf. Von größerer Bedeutung ist die anschließende physiotherapeutische Behandlung mit Vermeidung der Außenrotation für sechs Wochen und gezieltes Training der Rotatorenmanschette und der Scapulastabilisatoren.

Indikationen zur operativen Stabilisierung

Treffen die nachfolgenden Indikationen zu, wird von der konservativen Behandlung abgegangen. Das Spektrum des operativen Einsatzes reicht von der Notfallindikation bis zur postprimären Stabilisierung (Tabelle 2).

Die operative Notfallindikation wird gestellt bei der verhakten, geschlossen nicht reponierbaren Luxation sowie beim seltenen Fall eines begleitenden Gefäßschadens.

Die absolute Operationsindikation wird gestellt bei der nicht reponierbaren Schulterluxation durch Interposition von Kapselgewebe, langer Bizepssehne oder Teilen der

rupturierten Rotatorenmanschette. Die knöcherne Bankartfraktur am vorderen unteren Pfannenrand sowie primär oder sekundär dislozierte Frakturen des Tuberculum majus von mehr als 5 mm nach cranial und/oder dorsal sind weitere Indikationen zur operativen Versorgung. Die Ruptur der Subscapularissehne stellt aufgrund ihrer zentralen Bedeutung für die dynamische Stabilisierung und ihrer schnell eintretenden Retraktion eine absolute Indikation zur Operation dar. Verspätet diagnostizierte SCP-Rupturen lassen sich kaum mehr adäquat rekonstruieren.

Die operative Erstversorgung wird empfohlen nach notwendiger Fremdreposition, bei eingetretener unidirektionaler Instabilität ohne begleitende Gelenklaxität, bei Vorliegen eines posterolateralen Humeruskopfdefektes, im Alter unter 26 Jahre, bei nachweislich hoher Sportaktivität und bei guter Compliance.

Für die postprimäre Stabilisierung besteht eine Indikation zur operativen Intervention bei subjektiven und objektiven Instabilitätsbeschwerden mit pathologischen Instabilitätstests nach Immobilisation und anschließender Rehabilitation (17).

Arthroskopische Erstversorgung

Der frische Abriss des Labrum glenoidale und Deperiostierung des Bandansatzes als klassischer Befund einer vorderen Erstluxation prädisponiert zur arthroskopischen Intervention, da in dieser Situation der Bandapparat und die Bandkonsistenz noch keiner chronischen Schädigung unterworfen sind. Die guten Ergebnisse arthroskopischer Stabilisierungsoperationen nach traumatischer Erstluxation favorisieren den geschlossenen Eingriff.

Erstluxation bei Kindern und Adoleszenten

Die gute Prognose bei der kindlichen Luxation verbietet jeglichen operativen Eingriff. Die Prognose im adoleszenten Alter ist dagegen vergleichsweise schlecht. In diesen

Fällen sollte nach dem ersten oder zweiten Rezidiv die arthroskopische Stabilisierung erfolgen.

Rotatorenmanschettenruptur bei älteren Patienten

Bei begleitender Rotatorenmanschettenruptur des älteren Patienten steht klinisch meistens die Rotatorenmanschettenpathologie im Vordergrund und weniger das Instabilitätsproblem. Patienten im Alter über 40 Jahre müssen nur selten mit einem Luxationsrezidiv rechnen. Aufgrund der Progredienz des Rotatorenmanschettenschadens besteht beim erwerbstätigen Menschen die Indikation zur operativen Versorgung des Rotatorenmanschettendefektes. Persistiert jedoch die Instabilitätsproblematik, so genügt in den meisten Fällen die Rekonstruktion der Rotatorenmanschette, um die Schulter zu stabilisieren. Chronische Instabilitätsepisoden bei ausgehenden Rotatorenmanschettendefekten des älteren Patienten stellen eine operative Herausforderung dar. Meist liegt ein komplexer Defekt unter Beteiligung der Subscapularissehne vor. Durch Muskeltransfer des klavikulären Anteils des Musculus pectoralis lässt sich ein ausgedehnter Subscapularissehnendefekt decken.

Bei isolierter und irreversibler Schädigung des Nervus axillaris besteht die Indikation zur neurochirurgischen Versorgung innerhalb der ersten sechs Monate, der ideale Zeitpunkt liegt etwa bei vier Monaten.

Schlussbetrachtung

Noch sind keine abgesicherten Langzeitstudien erbracht, welche die generelle Notwendigkeit der Primärversorgung nachweisen (5). Andererseits wissen wir heute, dass mit jedem Luxationsrezidiv der Gelenkschaden zunimmt (3). Die therapeutische Tendenz in Richtung abgestufter Frühversorgung steht im Zusammenhang mit der Prävention des chronischen Gelenkschadens und Einsparungen von Behandlungskosten. Wichtig ist es, eine patientenorientierte Therapieplanung vorzunehmen. ▶

Zitierweise dieses Beitrags:
Dt Ärztebl 2000; 97: A-620–624
[Heft 10]

Literatur

1. Ebert T, Gramlich H, Habermeyer P: Arthroskopische Befunde bei der Traumatiscen Vorderen Schultererstluxation. *Z Arthroskopie* 1999; 12: 171–176.
2. Gerber C: Observations on the classification of instability. In: Warner JP, Jannotti JP, Gerber C eds.: *Complex and revision problems in shoulder surgery*. Philadelphia: Lippincott-Raven, 1997; 9–19.
3. Habermeyer P, Gleyze P, Rickert M: Chronological evolution of lesions of the labrum-ligament complex in posttraumatic anterior shoulder instability. A prospective study. *J Shoulder Elbow Surg* 1999; 8 (1): 66–74.
4. Hovelius L: Anterior dislocation of the shoulder in teenagers and young adults. Five-year prognosis. *J Bone Joint Surg* 1987; 69–A: 393–399.
5. Jakobsen BW, Sojbjerg JO: Primary repair after traumatic anterior dislocation of the shoulder joint. A prospective randomized study comparing open bankart procedure and non-operative treatment. *J Shoulder Elbow Surg* 1996; 6 (2): 28 (abstract).
6. Jobe FW, Moynes DR, Brewster CE: Rehabilitation of shoulder joint instabilities. *Orthop Clin Nors Am* 1987; 18: 473–482.
7. Matsen FA, Thomas SC, Rockwood CA: Glenohumeral instability. In: Rockwood CA, Matsen FA, eds.: *The shoulder*. Philadelphia: WB Saunders 1990; 1: 526–622.
8. Matsen FA, Lippitt SB, Sidles JA, Harryman DT: Practical evaluation and management of the shoulder. Philadelphia: WB Saunders 1994
9. Mc Laughlin HL, Mc Lellan DI: Recurrent anterior dislocation of the shoulder II. A comparative study. *J Trauma* 1967; 7: 191–201.
10. Moseley HF: *Recurrent dislocations of the shoulder*. Montreal: Mc Gill University Press 1961.
11. Neer CS: *Shoulder reconstruction*. Philadelphia: WB Saunders 1990; : 298–276
12. Rockwood CA, Thomas SA, Matsen FA: Subluxations and dislocations about the glenohumeral joint. In: Rockwood CA, Green DP, Buchholz RW eds.: *Fractures in adults*. Philadelphia: Lippincott 1991; 1: 1021–1179
13. Samilson RL, Prieto V: Dislocation arthropathy of the shoulder. *J Bone Joint Surg* 1983; 65A: 456–460
14. Walch G, Boileau P: Rotator cuff tears associated with anterior instability. In: Warner JP, Jannotti JP, Gerber C eds.: Philadelphia: Lippincott-Raven 1997: 65–70
15. Weber BG, Simpson LA, Hardegger F: Rotational humeral osteotomy for recurrent anterior dislocation of the shoulder associated with a large Hill-Sachs-Lesion. *J Bone Joint Surg* 1984; 66A: 1443– 1449

Anschrift für die Verfasser

Prof. Dr. med. habil.
Peter Habermeyer
ATOS-Klinik
Bismarckstraße 9–15
69115 Heidelberg
E-Mail: habermeyer@atos.de